


狭窄部位におけるテーパードプラス

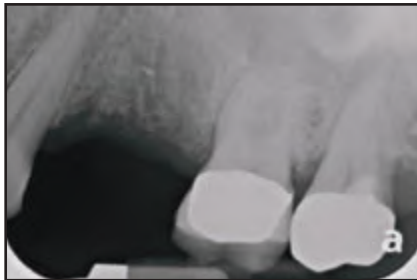

A prospective clinical and radiographic assessment of platform-switched laser-microchannel implants placed in limited interimplant spaces.

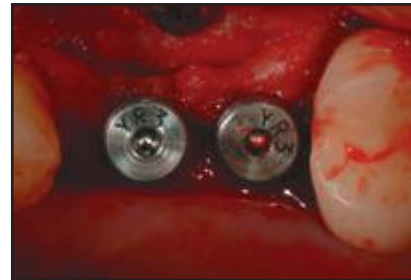
インプラント間の距離が限られた部位に埋入された、レーザー微小溝を持つプラットフォームスイッチングインプラントの前向き放射線学的臨床研究

Myron Nevins, DDS, Sonia Leziy' DDS, Eric Kerr, DDS, MS, Ulrich Janke, Giulio Rasperini, DDS, James Hanratty, DDS, Kirk Pasquinelli, DDS, Tiziano Testori, MD, DDS, Cary A. Shapoff, DDS, David M. Kim, DDS, DMSc.

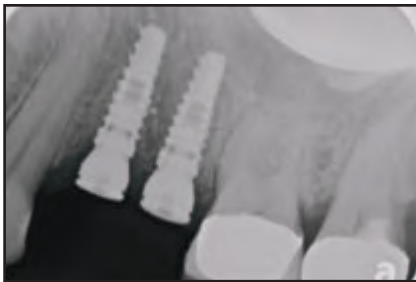Int J Periodontics Restorative Dent, Volume 37, Number 1, 2017. P. 33-38.



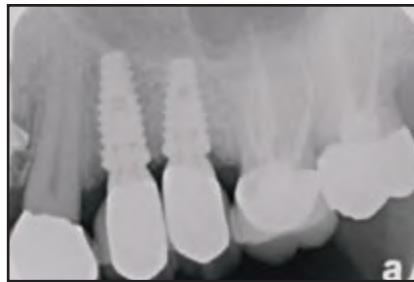上顎小臼歯を2本喪失しており、インプラントによる修復を希望した患者



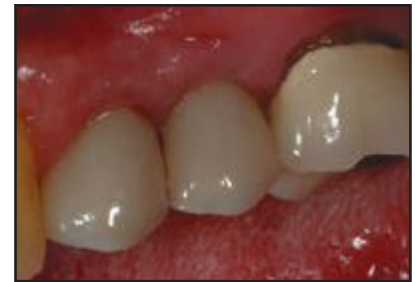レーザーによる微小溝が付与されたインプラントにヒーリングアバットメントを装着。インプラント間の距離は3mm未満



術直後に撮影された根尖部周囲のX線画像



術後1年の臨床写真。健全な隣接面間乳頭および骨頂レベルに骨の保存が確認できる。



術後1年のX線写真。2本のインプラント間距離は制限されていたが、隣接面間の骨レベルは非常に良好であることがわかる。

緒言

この前向き臨床研究は、審美領域の天然歯の隣接面間隙を再現するため、インプラントを3mm未満の間隔で埋入した場合における硬組織・軟組織の評価を目的として行った。

材料と方法

38本のインプラントを18名の患者に埋入し、上部構造装着後、経過1年以上での評価を行った。全て2~3mmの間隔で2本のインプラント埋入を必要とする部分欠損の症例であり、硬組織・軟組織の状態を放射線学的および視覚的に評価した。

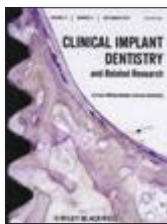結果

荷重1年後、大部分のインプラントのインプラント・アバットメント接合部のレベルで、隣接歯間面に骨があるように見えた。31本のインプラントについては顕著な骨吸収は認められなかったが、4本には最初のスレッドまでの骨吸収を認め、1本においては2本目のスレッドに及ぶ骨吸収を確認した。

結論

X線写真および口腔内写真から、良好な結果が得られた。ほとんどの症例で健全な隣接面間乳頭が形成され、インプラントのカラー部において根尖方向への骨吸収は見られなかった。どのインプラントにおいても明らかな歯肉退縮は見られなかった。38症例のうち3症例においては、隣接面間乳頭が全て欠如していた。

単独歯インプラントへの即時荷重 vs 待時荷重



Clinical and radiographic outcome following immediate loading and delayed loading of single-tooth implants: Randomized clinical trial.

即時荷重および待時荷重により埋入された単独歯インプラントの臨床学的および放射線学的結果：無作為化臨床試験

Gjelvold B, Kisch J, Chrcanovic BR, Albrektsson T, Wennerberg A.
Clin Implant Dent Relat Res. 2017 Feb 19. [Epub ahead of print].

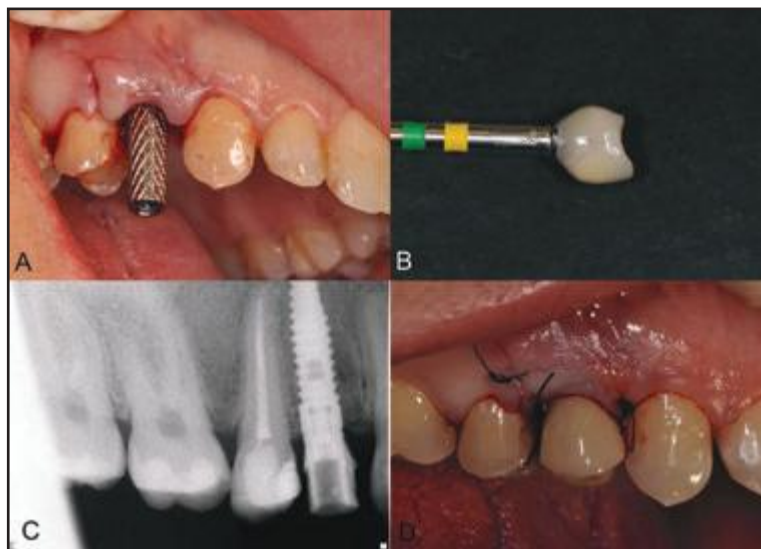


図1：テンポラリークラウンIL A. チタンテンポラリーアバットメント
B. 研磨後のテンポラリークラウン C. テンポラリークラウンのX線写真
D. テンポラリークラウン装着と粘膜縫合

背景

一般的に単独歯インプラントの即時荷重は信頼できる手法とされている。

目的

本研究である前向き無作為化臨床試験の目的は、単独歯インプラント埋入に対して即時荷重(IL)または待時荷重(DL)を行い、フォローアップ1年後に治療結果全体を比較することである。

材料と方法

上顎に1歯欠損がある患者(15-25)を無作為にILまたはDLに振り分け、治癒した欠損部位へのインプラントの埋入、即時荷重あるいは待時荷重、スクリュー固定による暫間修復および最終の単冠クラウン装着をプロトコールとした。インプラントの残存率、辺縁骨レベル、軟組織の変化、歯間乳頭指数、ピンクおよびホワイト審美スコア(PESおよびWES)、患者判断による審美性、口腔にかかわるQOL評価質問票(OHIP-14)を用いて評価した。

結果

インプラントの残存率は、即時100%、待時96%であった。

歯間乳頭スコアは、テンポラリークラウンおよび最終クラウン装着時に、ILグループにおいて有意に低かった。PES、WESおよびOHIP-14においては、12ヶ月後に有意差が見られた。

結論

今回の前向き無作為研究では、上顎の単独歯インプラントは、即時荷重または待時荷重のいずれも12ヶ月後に良好な結果を示した。

歯周病原菌：Laser-Lok vs. ランダムな表面



A double-blind randomized trial comparing implants with laser-microtextured and machined collar surfaces: Microbiologic and clinical results.

カラー部にレーザーによる微細構造を持つインプラントと機械研磨面を持つインプラントを比較した二重盲検ランダム化試験と臨床結果

Guarnieri R, Rappelli G, Piemontese M, Procaccini M, Quaranta A. *Int J Oral Maxillofac Implants.* 2016 Sep-Oct;31(5):1117-25.

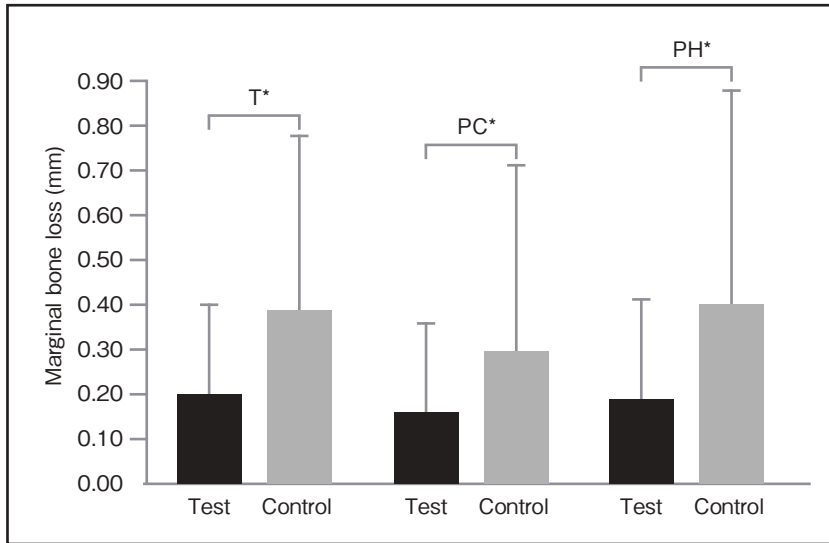


図1：X線写真による研究対象グループの辺縁骨吸収率平均 (mm)。テスト群=レーザー微小溝付きインプラント；コントロール群=スムーズ/中程度にラフなインプラント；T= 全数 (17)；PC = 歯周病に罹患している患者 (7)；PH = 歯周病に罹患していない患者 (9)。* 有意あり (P < .05)。

要約

目的： 本研究の目的は、カラー部にそれぞれレーザーによる微細構造を持つインプラント（テスト群）と機械研磨面を持つインプラント（コントロール群）の2つのタイプの臨床結果を比較し、その周囲の歯周病原性微生物叢における相違を明らかにすることであった。

材料と方法： 17名の患者（11名は歯周病に罹患していない患者、6名は歯周病患者）を選択し、無歯顎の2ヶ所に2種類のインプラントを無作為に埋入した。埋入6ヶ月後、ペーパーポイントを使用し、インプラント周囲溝および臨在歯周囲溝から歯肉縁下プラークの試料を採取した。想定される歯周病原の存在、すなわち、アグリゲイティブクター・アクチノミセテムコミタンス、ポルフィロモナスジジバリス、プレボテラインターメディア、トレポネマデンティコラおよびタンネレラ・フォーサイセンスを、リアルタイム RT-PCR を使用して評価した。アバットメント装着後1年間、インプラント周囲のパラメータおよび口腔内のX線写真を記録した。

結果： 主要グループ（テスト群、コントロール群）において、また、それぞれ歯周病有無によるサブグループにおいて、テスト群インプラント周囲溝の歯周病原の総数は、コントロール群インプラント周囲溝および臨在歯周囲溝より有意に少なかった (P < .05)。歯周病に罹患していないサブグループにおいては、テスト群インプラントの歯周溝の深さ平均は、1.31 ± 0.51 mmであったが、コントロール群については2.66 ± 0.83 mmであった。一方、歯周病のあるサブグループにおいては、テスト群の平均が1.61 ± 0.58 mm、コントロール群については平均2.84 ± 1.0 mmであった。

結論： カラー部表面にレーザー微小溝を持つインプラントは、機械研磨面のカラー部を持つインプラントより病原性微生物叢のコロニー形成に対して脆弱という訳ではない。サブグループ（歯周病に罹患していない患者および歯周病患者）の両方で、カラー部表面にレーザーロックによる微細構造を持つインプラントの方が、荷重1年後での臨床結果は、カラー部を機械研磨したインプラントと比較し、良好な臨床結果が得られた。

審美領域における即時荷重 vs 待時荷重



Immediate versus delayed treatment in the anterior maxilla using single implants with a laser-microtextured collar: 3-year results of a case series on hard- and soft-tissue response and esthetics.

カラー部にレーザー微小溝を持つ単独歯インプラントの上顎前歯部位への埋入における即時埋入 vs 待時埋入について

Renzo Guarnieri, MD, DDS, Fabrizio Belleggia, DDS, & Maurizio Grande, DDS.
Journal of Prosthodontics, Volume 25, Issue 2, February 2016. p.135-145.

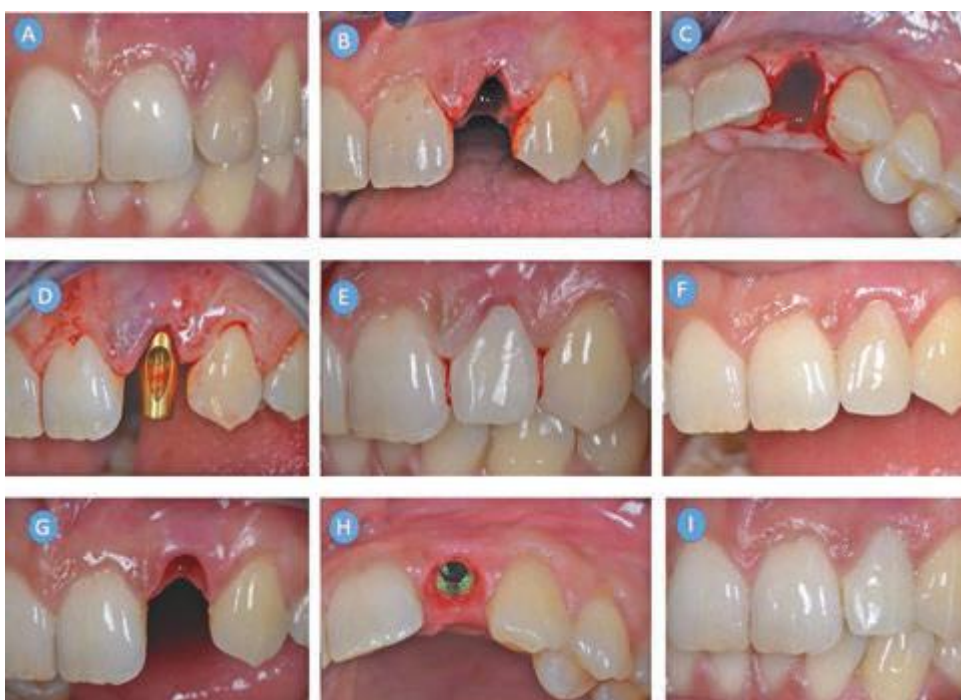

図1. IITの例。(A) 初診時；(B) 拔牙窩頰側面觀；(C) 拔牙窩咬合面觀；(D) インプラント埋入；(E) 即時暫間補綴装置の頰側面觀；(F) 4ヶ月後の暫間補綴装置の頰側面觀；(G) 最終補綴装置装着時の組織頰側面觀；(H) 最終補綴装置装着時の組織咬合面觀；(I) 最終補綴装置装着3年後の頰側面觀

目的

条件設定に該当する患者の上顎審美領域単独歯欠損に対して行った即時埋入インプラント治療 (IIT) および待時埋入インプラント治療 (DIT) 後の、インプラント周囲の辺縁骨吸収、軟組織変化および審美性を比較する。

材料と方法

十分な骨量および理想的な軟組織のレベル・形態はインプラント治療の必要条件と考えられた。IITにはさらに、残存歯槽骨壁に欠損部分がないことおよび歯肉が厚いバイオタイプであることを必要条件とした。IITでは即時埋入および即時暫間補綴、DITでは拔牙窩保存を行った後にインプラントを埋入し、更にその4ヶ月後に暫間補綴を行った。一定間隔にて、皮質骨のレベルおよびインプラント周囲粘膜の状態を評価した。ピンクエステティクスコア (PES) およびホワイトエステティクスコア (WES) を用いて、審美結果の客観的評価を行った。


結果

12名の患者にLaser-Lok[®]インプラントを即時埋入し、13名の患者に同インプラントを待時埋入した。残存率(100%)については研究グループ間で有意差は見られなかった。3年後のインプラント-アパットメント界面から骨レベルまでの平均距離は、IITで0.35 ± 0.18 mm、DITで0.42 ± 0.21 mmであった (p > 0.05)。DITにおいて、近心および遠心の歯間乳頭は経時的に安定していた。IITについては、近心および遠心の歯間乳頭が再生する傾向が見られた (p < 0.05)。顔面正中の軟組織は、DIT、IITともに経時的に安定していた。

結論

本研究には制限 (標本が小さい、フォローアップ期間が短い) があるものの、今回のような条件設定をした場合、残存率、硬軟組織変化および審美性に関して、単独歯Laser-Lok[®]インプラントを用いた上顎前歯部へのDITおよびIITは同程度で予知性のある治療のオプションとなることが示唆された。

3年間の前向き無作為試験



Influence of a Laser-Lok surface on immediate functional loading of implants in single-tooth replacement: Three-year results of a prospective randomized clinical study on soft tissue response and esthetics.

単独歯修復における即時機能荷重インプラントへの Laser-Lok 表面の影響：軟組織および審美性に関する前向き無作為臨床試験の3年後の結果

Guarnieri R, Grande M, Ippoliti S, Iorio-Siciliano V, Riccitiello F, Farronato D.
Int J Periodontics Restorative Dent. 2015 Nov-Dec;35(6):865-75.

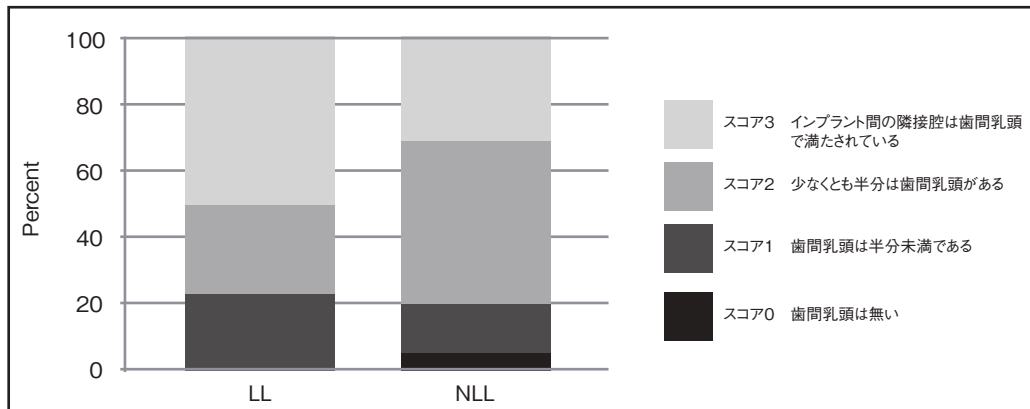


図1 3年後時点の歯間乳頭指数の度数分布。LL=Laser-Lok ; NLL=Laser-Lok 無し

要約

本前向き無作為試験の目的は、審美領域の単独歯を修復するために埋入された即時荷重インプラントの周囲軟組織パラメータおよび審美性に関して、Laser-Lok 微細構造表面の影響を評価することであった。本研究では患者 77 名を 2 グループに分け、コントロールグループには BioHorizons 社のテーパードインプラント Laser-Lok 無し (NLL、患者数 39 名) を、テストグループには同社テーパードインプラント Laser-Lok 付 (LL、患者数 39 名) を使用した。測定および評価項目は、残存率、X 線写真による骨レベルの変化、軟組織パラメータおよび審美性とした。テストグループとコントロールグループで、それぞれインプラントが 1 本脱落し、3 年後の全体残存率は 96.1% であった。X 線写真からは、平均歯槽頂骨吸収は LL グループで 0.59 ± 0.27 mm、NLL グループで 1.17 ± 0.31 mm となり、乳頭レベルの平均増加は、LL グループと NLL グループでそれぞれ 0.41 ± 0.34 mm および 0.17 ± 0.36 mm であった。また、正中のインプラント周囲粘膜のレベルは両グループともに安定しており、統計的有意差はなかった (LL グループ: 0.08 ± 0.42 mm、NLL グループ: 0.06 ± 0.36 mm)。LL グループ、NLL グループの歯周ポケットの深さ平均は、それぞれ 0.58 ± 0.2 mm および 1.89 ± 0.3 mm であった。本研究に限定ではあるが、即時荷重の臨床結果および審美性に関して、LL インプラントの方が良好であった。


軟組織の所見

インプラント周囲の軟組織は、接合上皮と歯肉溝上皮が一体化した上皮バリアから構成されていた。接合上皮は、アバットメントの Laser-Lok マイクログループの最歯冠側で突然、終了していた。接合上皮下では、CT 線維が 0.7 mm 幅のマイクロチャネルに対し垂直的に入り込んでいるように見え、さらにインプラントカラー部の Laser-Lok 域に入り込み、効果的に IAJ のマイクロギャップを周囲の細胞から封鎖しているように見えた。重要なのは、IAJ においてはどの標本にも炎症性浸潤の痕跡は見られなかったことである。

硬組織の所見

3 ヶ月後の生検標本においては、インプラント間の歯槽頂骨に骨吸収の兆候はなかった。インプラント体およびカラー部のすべての面に、著しい骨-インプラント接触 (BIC) が獲得されていた。多くの標本で、IAJ マイクロギャップに隣接して再生骨が見られた。レーザーアブレーションをしたマイクロチャネル上の CT 線維と骨の両方が、IAJ のマイクロギャップ部に垂直に入り込んでいることによって、周囲の細胞を解剖学的に IAJ 封鎖すること、および接合上皮の移動阻止に役立っている。

Tapered Plus でターナー・ルールに挑む



Maintaining inter-implant crestal bone height via a combined platform-switched, Laser-Lok[®] implant/abutment system: A proof-of-principle canine study.

プラットフォームスイッチング、Laser-Lok インプラント/アバットメントシステムを組み合わせたインプラント間の歯槽頂骨の維持：イヌを使った原理証明研究

M Nevins, ML Nevins, L Gobbato, HJ Lee, CW Wang, DM Kim.
Int J Periodontics Restorative Dent, Volume 33, Number 3, 2013.



図 1: プラットフォームスイッチングをした Laser-Lok アバットメントとインプラント



図 2: 2mm のインプラント間に歯槽頂骨吸収はみられない。



図 3: Laser-Lok 表面への結合組織の付着。レーザーアブレーションカラー部への骨形成



図 4: 3ヶ月後において歯槽頂骨吸収はみられない。レーザーアブレーションカラー部への広範囲な骨接触

要約

上顎前歯部におけるインプラント審美補綴を達成するためにはインプラント間乳頭の獲得が重要である。しかし、その乳頭構造の安定には、その直下で支持する十分な歯槽骨が必要である。多くの研究から、歯槽頂骨の吸収はインプラント間距離が 3mm 以下の場合に起こると言われる。今回はイヌを用いた動物実験をおこない、レーザーアブレーションアバットメントおよびマイクログループを付与したインプラントによる、プラットフォームスイッチングの新しいデザインによって、2mm および 4mm のインプラント間の歯槽頂骨を評価した。結果から、インプラント/アバットメントデザインにこのような精密な改良をすることで、乳頭を維持する歯槽頂骨の吸収を引き起こすことなく、インプラント間の距離が 2 ~ 4mm のインプラント埋入が可能であることが示唆された。

軟組織の所見

インプラント周囲の軟組織は、接合上皮と一体化した歯肉溝上皮からなる上皮バリアで構成されている。接合上皮と歯肉溝上皮はアバットメントの Laser-Lok マイクログループの歯冠側端で分かれる。この部位では、結合線維の帯が 0.7-mm 幅のマイクロチャネル加工部分に垂直的に入り込んでいた。さらに、インプラントカラー部の Laser-Lok 部分には、インプラント - アバットメント接合部を結合線維が封鎖していた。重要なのはインプラント - アバットメント接合部 (IAJ) に炎症性の細胞浸潤がみられなかったことである。

硬組織の所見

埋入後 3 ヶ月を経過しても、インプラント間歯槽頂の骨吸収はみられなかった。インプラント体およびカラーの全域で顕著な骨結合がみられた。また多くの標本では、再生骨が IAJ のマイクロギャップに近接してみられた。IAJ のマイクロギャップの部位において、レーザーアブレーションしたマイクロチャネル上に垂直に入り込んだ結合線維の付着や骨形成は、解剖学的に IAJ を封鎖すると同時に、接合上皮陥入を阻止していた。

即時または待時埋入／荷重、比較



The impact of a laser-microtextured collar on crestal bone level and clinical parameters under various placement and loading protocols.

歯槽頂骨レベルでのレーザーによるマイクロテクスチャーのカラーの影響と、様々な埋入および荷重プロトコルによる臨床パラメータ

R Guarnieri, M Serra, L Bava, M Grande, D Farronato, V-Iorio Siciliano.

Int J Oral Maxillofac Implants 2014;29:354-363.

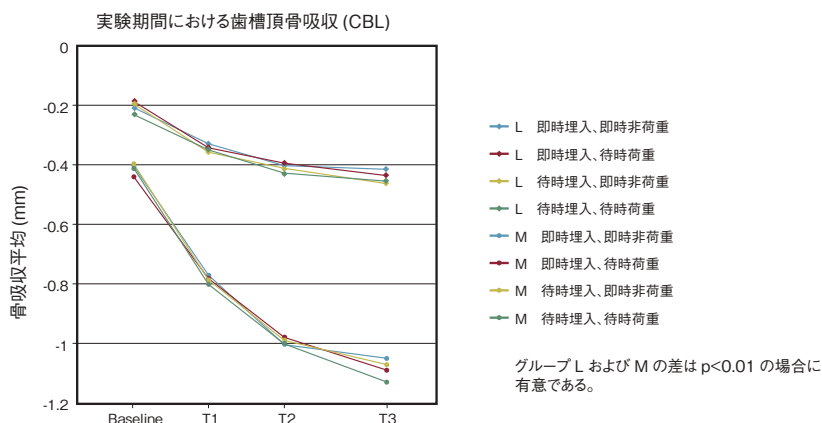


図 1：実験期間における CBL 結果
(L=レーザーによるマイクロテクスチャー加工をしたカラー部、M=機械研磨のカラー部)

緒言

インプラントのカラー部に付与されたレーザーによるマイクロテクスチャー表面 (8 および 12 μ m のグループ) への結合組織繊維の物理的付着の臨床試験をおこなった。関連の臨床研究では、レーザーによるマイクロテクスチャーの表面が初期の骨吸収量を減少させる可能性を示唆している。

目的

本研究では、種々のプロトコルを用いておこなったインプラント治療の後ろ向き研究として、カラー部へのレーザーによるマイクロテクスチャー加工をしたインプラントと機械研磨をしたインプラントの歯槽頂骨の高さと臨床パラメータを比較した。

材料と方法

本研究は 300 名の患者から 300 本の単独インプラントを評価した (男性 155 名、女性 145 名、平均年齢 49.3 歳、年齢幅は 45 歳～75 歳)。160 本のインプラントカラー部にはレーザーによるマイクロテクスチャー加工 (L)、140 本は機械研磨 (M) とした。インプラントは即時埋入、待時埋入、即時非荷重 (INOL)、待時荷重 (DL) の治療区分に分けられた。全てのグループで、最終補綴装置による荷重時をベースライン (BSL) とし、6 ヶ月 (T1)、12 ヶ月 (T2)、24 ヶ月 (T3) において歯槽頂骨レベル (CBL)、付着レベル (CAL)、歯垢指数 (PI) およびプロービング時の出血 (BOP) を記録した。

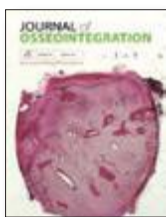結果

9 本のインプラントが脱落 (L 群 4 本、M 群 5 本) した。インプラントの種類および埋入と荷重のタイミングの違いによってインプラント残存率に有意な差は認められなかった。術後 2 年間の CAL の減衰はグループ M で 1.12mm、グループ L では 0.55mm であった。CBL を X 線写真から計測すると、グループ L では 0.58mm、グループ M では 1.09mm の骨吸収が認められた。

結論

インプラントのカラー部へのレーザーによるマイクロテクスチャー加工は、埋入位置や荷重プロトコルに関係なく、インプラント周囲の骨吸収パラメータを減少させる可能性があることが示唆された。

即時荷重、固定性補綴装置



Immediate occlusal loading of tapered internal Laser-Lok implants in partial arch application: A 24-months clinical and radiographic study.

テーパード・インターナル Laser-Lok インプラントの部分歯列欠損への即時荷重：24 ヶ月後の臨床所見および X 線写真

M Grande, A Ceccherini, M Serra, L Bava, D Farronato, V Iorio Siciliano, R Guarnieri.
Journal of Osseointegration 2013;5(2):53-60

埋入された 107 本のインプラントの長さと直径

直径 mm	長さ mm	下顎	上顎	合計
3.8	9	4	2	6
3.8	10.5	6	4	10
3.8	12	8	6	14
3.8	15	7	5	12
4.6	9	12	8	20
4.6	10.5	8	14	22
4.6	12	7	8	15
4.6	15	6	2	8

連結冠の数による補綴装置の分布

	下顎	上顎	合計
2 歯連結	5	6	11
3 歯連結	6	5	11
4 歯連結	7	6	13

歯槽頂骨吸収平均 (mm)

	下顎	上顎	合計
T1	0.43 ± 0.9	0.45 ± 1.3	0.43 ± 1.1
T2	0.51 ± 0.8	0.53 ± 1.0	0.52 ± 0.9
T3	0.68 ± 1.5	0.64 ± 1.1	0.66 ± 1.3

背景

昨今では、硬組織ならびに軟組織の結合の改善のため新しい様々なインプラント表面が開発されてきた。これは即時荷重においてもメリットが大きい。

目的

本研究の目的は、カラー一部表面に微細溝をレーザー加工したインプラントを、上顎あるいは下顎の臼歯部分欠損の患者に埋入し、固定式補綴装置を用いて即時荷重させた後、2 年間の前向き臨床試験として臨床所見による評価ならびに放射線学的評価することである。

材料および方法

インプラント治療が必要で、かつ試験対象患者基準を満たす 35 名の部分無歯顎患者を、イタリアの複数の研究センターで連続して登録した。合計 107 本のテーパード・インターナル Laser-Lok インプラント (上顎 49 本、下顎 58 本) を埋入し、即時荷重をかけた。全ての症例で暫間補綴装置を 1 時間以内に装着し、最終補綴装置の装着を 4 ヶ月後とした。補綴装置としては 2 連結が 10 床、3 連結 12 床、4 連結 10 床の合計 32 床が対象となり、即時荷重後の 6 ヶ月、12 ヶ月、24 ヶ月において、臨床所見ならびに X 線写真の結果をモニタリングした。


結果

即時荷重後に 5 本のインプラント (2 連結補綴装置において上顎 3 本/下顎 1 本、3 連結補綴装置において 1 本) が脱落した。24 ヶ月後の残存率は 95.4% であった。補綴装置装着後 6 ヶ月、12 ヶ月、24 ヶ月の辺縁骨吸収はそれぞれ、0.42mm ± 1.1mm、0.52mm ± 0.9mm、0.66mm ± 1.3mm であった。

結論

24 ヶ月という短期間のフォローアップであるが、テーパード・インターナル Laser-Lok® インプラントによる即時荷重は部分無歯顎患者に対する治療法として有効と思われる。

単歯修復における即時機能荷重、比較



Influence of Laser-Lok[®] surface on immediate functional loading of implants in single tooth replacement: a 2-years prospective clinical study.

単歯修復における、インプラントの即時機能荷重に対する Laser-Lok[®] 表面の影響：2年間の前向き臨床研究

D Farronato, F Mangano, F Briguglio, V Iorio Siciliano, F Riccitiello, R Guarnieri.
Int J Periodontics Restorative Dent. 2014;34(1):79-89

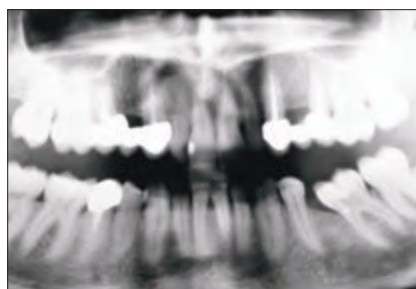

図 1：インプラントを 2 本埋入した患者のオルソパントモグラフィー（上顎右 4 番部位に LL、上顎左 4 番部位に NLL）

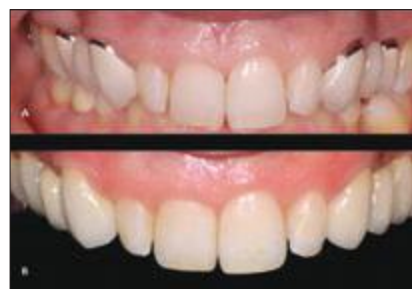

図 2：治療前 (A)、治療後 (B)

歯槽頂骨吸収 (mm)				
	BSL	T1	T2	T3
NLL	0.39 ± 0.17	0.80 ± 0.31	1.02 ± 0.29	1.07 ± 0.30
LL	0.19 ± 0.13	0.36 ± 0.20	0.41 ± 0.27	0.49 ± 0.34
平均値および SD				
t=2.7338、p=0.0340、p <0.05 の場合に有意な差とする。				

図 3：研究期間中の歯槽頂骨吸収 (CBL) 結果

要約

本臨床研究の目的は、上顎小白歯間、下顎小白歯間の部位における単歯欠損修復において、即時機能荷重をしたインプラント周囲の臨床的アタッチメントレベルおよび歯槽頂骨のリモデリングについて、Laser-Lok[®] マイクロテクスチャー表面の効果を評価することである。

材料と方法

前向き無作為化研究に参加した 77 名の患者を 2 つのグループに分けた。コントロール群には BioHorizons テーパード・インターナル Laser-Lok[®] 無しインプラント (NLL 39 本) を埋入、実験群には同社のテーパード・インターナル Laser-Lok[®] (LL 39 本) を埋入した。最終補綴装置時 (BSL)、および装着荷重後 6 ヶ月 (T1)、12 ヶ月 (T2)、24 ヶ月 (T3) において、歯槽頂骨吸収 (CBL)、臨床的アタッチメントレベル (CAL)、歯垢指数 (PI)、プロービング時の出血 (BOP) の臨床的パラメータを記録した。


結果

コントロール群、実験群でそれぞれ 1 本ずつ脱落し、2 年後の総残存率は 96.1% となった。PI および BOP に関しては両群に有意差はなかった。CAL は最初の 2 年間でコントロール群で 1.10mm ± 0.51mm、実験群では 0.56mm ± 0.33mm の喪失が認められた。またパノラマ X 線写真から槽頂骨吸収を計測すると、コントロール群が 1.07mm ± 0.30mm、実験群では 0.49mm ± 0.34mm であった。

結論

インプラントの残存率は両群とも同等であった一方で、実験群における CAL は有意に高く、CBL は有意に小さい値を示した。

即時荷重単歯修復



Clinical, Radiographic, and Esthetic Evaluation of Immediately Loaded Laser Microtextured Implants Placed into Fresh Extraction Sockets in the Anterior Maxilla: A 2-Year Retrospective Multicentric Study

上顎前歯部に抜歯即時埋入された Laser による微小表面性状を付与したインプラントの臨床的、放射線学的、審美的評価

Guarnieri, Renzo MD, DDS; Placella, Roberto DDS; Testarelli, Luca DDS, PhD; Iorio-Siciliano, Vincenzo DDS, PhD; Grande, Maurizio DDS

Implant Dentistry, April 2014, Volume 23, Issue 2, p. 144-154.

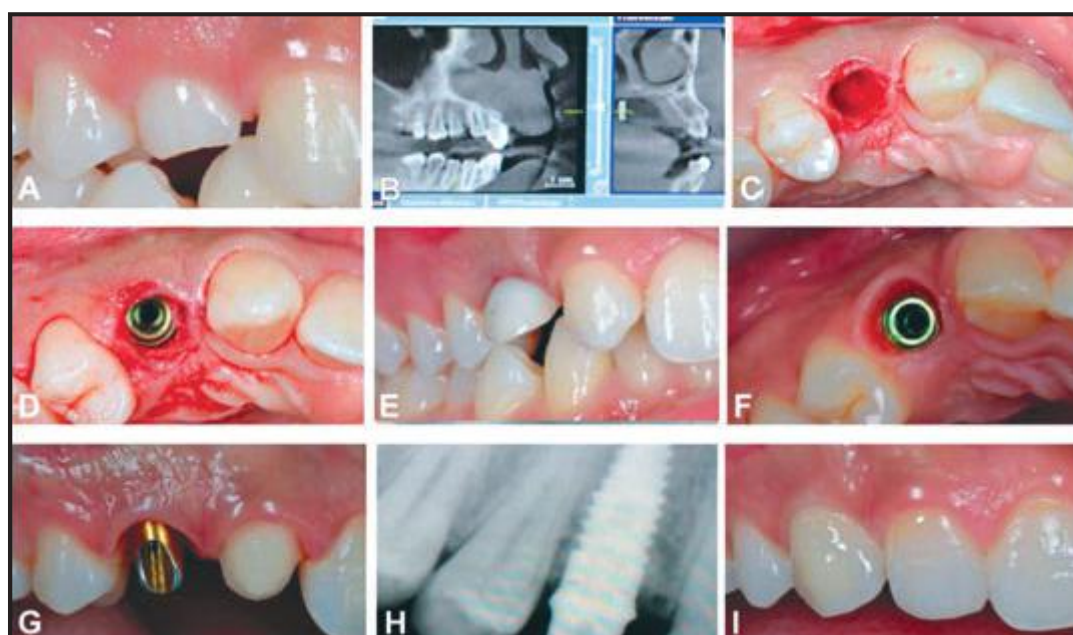


図 1：上顎前歯部に抜歯即時埋入し、即時補綴を行ったインプラントの例。(A) 臨床所見、(B) 術前 X 線写真、(C) 非侵襲性の抜歯、(D) インプラント埋入、(E) 即時暫間クラウン、(F) 4 ヶ月経過のインプラント周囲の組織治癒、(G) 最終補綴装置用アバットメント、(H) 2 年経過の X 線写真、(I) 2 年経過の臨床所見

表 1. BSL に関連した T1(6 ヶ月)、T2(1 年)、T3(2 年) 時点の辺縁骨吸収			
部位	T1	T2	T3
近心骨吸収、平均 ± SD (mm)	0.41 ± 0.26 (0.10-0.97)	0.51 ± 0.50 (0.17-1.05)	0.58 ± 0.53 (0.17-1.15)
遠心骨吸収、平均 ± SD (mm)	0.47 ± 0.24 (0.08-0.85)	0.53 ± 0.68 (0.32-1.00)	0.57 ± 0.70 (0.42-1.10)

目的

レーザーによる微小表面性状をカラー部に付与したインプラントの上顎前歯部への抜歯即時埋入と暫間補綴装着後の、臨床的、放射線学的、審美的評価。


方法

歯肉のバイオタイプが厚く理想的な歯肉レベル/コントゥアを保持し、抜歯窩歯槽骨が保存されている 46 名の患者 (男性 24 名、女性 22 名) に、46 本の BioHorizons のテーパード・インターナル Laser-Lok インプラントを即時埋入し、非機能荷重にて即時補綴をおこなった。埋入後 6、12 および 24 ヶ月において残存率、皮質骨吸収およびインプラント周囲粘膜の位置変化を評価した。

結果

残存率は 95.6%であった。近遠心の辺縁骨吸収平均は埋入後 24 ヶ月でそれぞれ、0.58mm (SD = 0.53; 幅 0.17 - 1.15)、0.57mm (SD = 0.70; 幅 0.42 - 1.10)であった。近遠心の歯間乳頭の高さの回復はそれぞれ 1.8mm、1.5mmであった。唇側中央の歯肉の退縮は 24 ヶ月後に平均で 0.12mm を示した。

Mem-Lok[®]を使用した一回法インプラント



Soft and hard tissue modifications at immediate transmucosal implants (Laser-Lok[®] microtextured collar) placed into fresh extraction sites. A six month prospective study with surgical re-entry.

抜歯即時埋入した粘膜貫通型インプラント(カラー部に Laser-Lok[®] マイクロテクスチャーを付与)での軟組織・硬組織の改良。外科的リエントリーを伴う6ヶ月間の前向き研究

V Iorio Siciliano, G Marzo, A Blasi, C Cafiero, M Mignogna, M Nicolò
Int J Periodontics Restorative Dent, Volume 34, Number 4, 2014. p. 541-549.



図1: Single-stage インプラントシステム

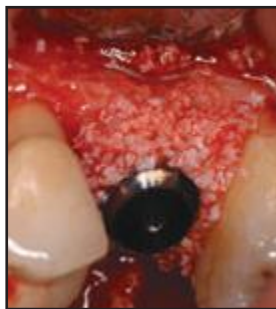

図2: 異種骨由来の顆粒状骨補填材によるインプラント周囲骨欠損部への補填

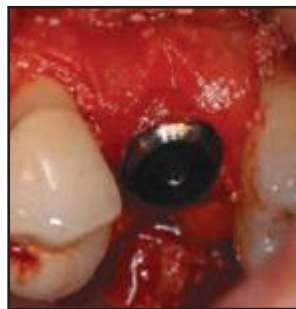

図3: インプラントネック部周囲への吸収性コラーゲンメンブレン適用 (Mem-Lok[®] BioHorizons, IPH. Inc)

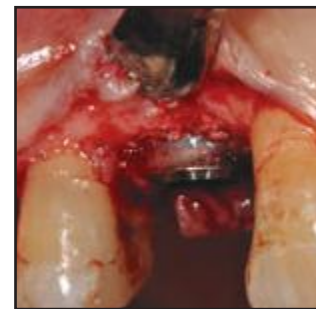

図4: 外科的再エントリー。Laser-Lok[®] マイクロテクスチャーカラー部への結合組織再生

要約

組織学的研究および臨床研究から、カラー部にレーザーによる微小構造を持つインプラントでは、機械研磨カラーのインプラントに比較して、カラーへの結合線維の付着が優れ、インプラント周囲溝の深さやインプラント周囲骨吸収の減少が確認されている。この前向き研究の目的は、骨再生法を併用した粘膜貫通型インプラント(カラー部の Laser-Lok[®] マイクロテクスチャー)の抜歯即時埋入において、歯槽骨量の変化を評価することである。

材料と方法

13本のインプラント (Single-stage Implant System[®]、BioHorizons、IPH. Inc) を抜歯窩に即時埋入した。インプラント周囲骨欠損に対してはウシ由来の異種骨補填材で補充し、吸収性コラーゲンメンブレン (Mem-Lok[®]、BioHorizons、IPH. Inc) で被覆した。

結果

6ヶ月後に外科的リエントリーをおこなったところ、カラー部にマイクロテクスチャーを施した Laser-Lok[®] では歯槽骨の吸収が少なかったが、それは硬・軟組織付着が向上したことによると考えられた。